

Zur Lehre

von der

HYPOPYON - KERATITIS.




Inaugural-Dissertation

von

Marie Bokowa

aus Petersburg.



Zürich,

Druck von Zürcher und Furrer

1871.

Zur Lehre

von der

HYPOPYON - KERATITIS.

Inaugural-Dissertation

vorgelegt

der hohen medicinischen Facultät

der

Universität Zürich

von

Marie Bokowa

aus Petersburg.

Zürich,

Druck von Zürcher und Furrer

1871.


Obgleich diejenige Form von Hornhauterkrankungen, welche von Roser unter dem Namen von Hypopyon-Keratitis beschrieben wurde, die Aufmerksamkeit vieler Ophthalmologen in Anspruch genommen hat, herrscht doch bis zur jetzigen Stunde eine beträchtliche Verschiedenheit in der Auffassung einiger, zum Theil sehr wichtiger Momente derselben. Während die Einen die Hypopyon-Keratitis als ein flaches Geschwür beschreiben, welches schon sehr früh sich mit Hypopyon vergesellschaftet, meist einen traumatischen Ursprung hat und sich beinahe ausschliesslich bei ältern Individuen der ärmeren Klasse vorfindet, — rechnen Andere dieselbe zu den Cornealabscessen. Wenn nun auch diese Meinungsverschiedenheiten für die rein praktische Seite der Frage von secundärer Bedeutung sind, da die klinischen Erfahrungen die meisten neueren Ophthalmologen zu grosser Uebereinstimmung in den therapeutischen Eingriffen gebracht haben, so ist immerhin die Differenz in der Deutung des pathologischen Processes eine so grosse, dass sie volle Aufmerksamkeit verdient.

Bei diesem Sachverhalte konnte es nicht überflüssig sein, den schon existirenden Beobachtungen eine Anzahl

neuer hinzuzufügen, um auf diese Weise, wo möglich, zu der Aufklärung der streitigen Punkte beizutragen. Desshalb ergriff ich mit Dankbarkeit den Vorschlag von Herrn Professor Horner, das klinische Material, welches die von ihm im Zeitraume von 10 Jahren (1860—70) beobachteten Fälle von Hypopyon-Keratitis in Bezug auf Krankheitsbild, Verlauf, Aetiologie und Therapie bieten, zu meiner Dissertation zu verwerthen.

Da ferner, zur besseren Würdigung einiger klinischen Thatsachen, es wünschenswerth erschien, Versuche an Thieren anzustellen, wurde an der ophthalmologischen Klinik eine Reihe mehrfach modificirter Hornhautverletzungen ausgeführt, deren microscopische Resultate ich später anführen werde.

Ich halte es für eine angenehme Pflicht, Herrn Professor Horner hier meinen besten Dank für die freundliche Hilfe, welche mir seinerseits bei dieser Arbeit zu Theil wurde, auszusprechen.



Beim Zusammenfassen des ophthalmologischen Materials von 1860—1870 fanden sich auf 32,569 Patienten 224 genau beobachtete Fälle von Hypopyon-Keratitis, welche 0,7 % der Gesamtzahl der Augenerkrankungen und 4,4 % der Hornhautaffectionen ausmachen.

In einer grossen Anzahl von Fällen wird die Veranlassung zum Ausbruche der Hypopyon-Keratitis in unbedeutenden Verletzungen gefunden, namentlich in solchen, die mit leichter Quetschung oder Abstreifen des Hornhautepithels verbunden sind. Es scheint desshalb gerechtfertigt, zur Beschreibung des Krankheitsbildes einen traumatischen Fall zu wählen. Wir setzen dabei voraus, dass der Patient sich dem Arzt bald nach der Verletzung vorstellt, und dass keine Bedingungen vorhanden sind, welche einen sehr rapiden Verlauf der Krankheit bewirken könnten. Im letzteren Falle würde, in Folge der dichten Infiltration der Hornhaut, von der ziemlich typischen Entwicklungsweise des Geschwürs nichts mehr zu sehen sein.

Bei der Untersuchung eines solchen Auges findet man, abgesehen von einer mehr oder weniger starken Injection der Conjunctiva, einen oberflächlichen Substanzverlust, meistens im Centrum der Cornea, aus welchem sich ein flaches Geschwür mit grauem oder gelblich-

grauem Grund und zackigen, etwas aufgeworfenen, infiltrirten Rändern entwickelt. Mit Hilfe der seitlichen Beleuchtung und Loupenvergrößerung sieht man ferner, wie von den Rändern aus nach verschiedenen Seiten grauliche, radiäre Streifen ausstrahlen, um sich über einen blassen Ring, welcher in einiger Entfernung vom Geschwür liegt, zu verlieren. Dieser Ring ist sehr zart, nicht völlig zusammenhängend und macht den Eindruck von einem auf der Hinterfläche der Cornea liegenden Gerinnsel. Zuweilen ist derselbe durch eine halbmondförmige Trübung unterhalb des Geschwürs ersetzt. Zwischen dieser und dem Geschwürsrand sieht man eine feine Punktirung, die um so dichter wird, je näher sie dem unteren Falze der vorderen Kammer zu liegen kommt.

In einigen Fällen sieht man statt einer punktförmigen Trübung einen, seltener mehrere gelbliche Streifen, die vom unteren Abschnitte des Geschwürs bis zu einer am Boden der vorderen Kammer liegenden Eiterschichte gehen. Obgleich diese Ansammlung von Eiter in der vorderen Kammer (Hypopyon) kein charakteristisches Merkmal dieser Hornhauterkrankung bildet, wird es hier gewöhnlich schon sehr früh beobachtet und variirt bedeutend in seiner Höhe. Die genaue Einstellung der beleuchtenden Linse gestattet eine vollkommene Orientirung über die Lage der verschiedenen Trübungen. Man kann sich überzeugen, dass die radiären Streifen im Cornealgefüge liegen, dass der blasse Ring, der punktförmige Beschlag und die eitrige Bahn, welche vom unteren Geschwürsrand zum Hypopyon gehen, sich sämmtlich auf der Hinterfläche der Cornea befinden.

Zuweilen trifft man ein Stadium, wo das Hypopyon sich nur vorbereitet, wo der hinteren Wand der Cornea, entsprechend dem unteren Geschwürsrande, ein kleines, eitriges Klümpchen anliegt und sich langsam bis zum Boden der vorderen Kammer senkt.

Die Iris ist in den Anfangsstadien zuweilen noch vollkommen frei, und wir heben diese Fälle besonders hervor, da sie von der grössten Wichtigkeit für die Erledigung der Frage über die Bildungsstätte des Hypopyons sind. Meist ist jedoch die Regenbogenhaut schon früh an der Erkrankung beteiligt, glanzlos, verfärbt, geneigt zu Synechienbildung; oder wenn diese Symptome noch nicht ausgesprochen sind, so zeigt die träge, mangelhafte Erweiterung der Pupille auf Atropininstillationen, dass der Ausbruch einer Iritis bevorsteht.

In diesem Stadium, ungünstige individuelle Bedingungen ausgeschlossen, kann man, wie wir später sehen werden, den Process leicht zum Stillstand, das Hypopyon zum Verschwinden, das Geschwür zur Regeneration bringen. In den Fällen aber, wo der Patient, wie es so häufig geschieht, erst nach längerer Dauer der Erkrankung den Arzt aufsucht, oder in denjenigen, wo das Geschwür sich bei sehr decrepiden, von Dacryocystoblenorrhoe, chronischen Catarrhen der Conjunctiva etc. behafteten Individuen entwickelt, greift der Process weiter. Das Geschwür frisst um sich, und zwar häufiger nach einer Richtung, als gleichmässig nach allen Seiten hin. Der Geschwürsgrund wird eitrig, vorgebaucht, verdünnt; die Infiltration der aufgeworfenen oder unterminirten Ränder dichter und umfangreicher. Das streifige Areal

verwandelt sich in einen saturirten Infiltrationshof, in dem man mit Mühe das streifige Gefüge bei seitlicher Beleuchtung unterscheiden kann. Vom blassen Ring auf der Hinterfläche der Cornea sieht man auch nichts mehr durch die dicht infiltrierte Schicht, welche über demselben liegt. Das Hypopyon wächst bedeutend, reicht häufig bis zur Mitte der Pupille, schliesst sich direct an den untern Rand des Geschwürs, oder übersteigt sogar denselben. Zu diesem Zustande gelangt das Auge in einigen Fällen sehr rasch, in andern langsam und in Schüben, welche durch Pausen unterbrochen werden, während derer man an einen Stillstand des Processes zu glauben geneigt ist.

Dieses Bild finden wir in allgemeinen Zügen bei Roser*) wieder, welcher, wie schon aus dem Namen, den er diesen Cornealgeschwüren gegeben hat, folgt, das Hypopyon als ein charakteristisches Symptom derselben betrachtet. Der Eiter und der Faserstoff, aus welchen das Hypopyon besteht, werden nach seiner Meinung von der entzündeten Cornea geliefert und sind als Durchschwitzungen zu betrachten. Entsprechend den pathologischen Ansichten seiner Zeit, steht Roser dabei auf dem Standpunkte der Exsudationstheorie und erklärt nach dieser seine richtigen Beobachtungen. Ferner nimmt er an, dass die auf den Boden der vordern Kammer abgesetzte geronnene eitrige Masse einen Reiz auf die Iris ausübt, in Folge dessen sich auch diese an der Erkran-

*) Ueber die Hypopyon-Keratitis von Prof. Roser in Marburg. (Arch. f. Ophthalmologie Bd. 2. Abth. II 1856.)

kung betheilig, und zwar so, dass die Reihenfolge der Symptome die Iritis ganz unzweifelhaft zu einer secundären Erscheinung machen.

Weber*) beschreibt eine Form von Cornealentzündung, deren aetiologische Momente und Verlauf mit denen, welche der Hypopyon-Keratitis zu Grunde gelegt werden, identisch sind. Er rechnet aber dieselbe, ihren anatomischen Verhältnissen nach, zu den Hornhautinfiltraten und gibt ihr den Namen des nekrotischen Hornhautabscesses. Was das uns am meisten interessirende Moment, nämlich die Entstehungsweise des Hypopyon anbelangt, so erklärt sie Weber durch die Annahme eines Durchbruches des Abscesses nach hinten, bald in der Form einer kraterförmigen Oeffnung, welche die Abscessshöhle in directe Verbindung mit der vordern Kammer stellt; bald in derjenigen eines langen fistulösen Ganges, der oft erst auf dem Boden der vorderen Kammer mündet. Als Belege für diese Annahme dienen ihm bekanntlich die Fälle, wo nach brusquer Paracentese Blut in die vordere Kammer trat, an den Rändern des aufgebrochenen Abscesses hängen blieb, und dieselbe tingirend die Perforationsöffnung noch deutlicher als gewöhnlich hervortreten liess. Ferner ist es ihm gelungen, nach künstlichem oder spontanem Abstossen der vorderen Abscesswand, in den Perforationskanal mit einer Sonde einzudringen. Endlich hat Weber beobachtet, dass, so

*) Ein Beitrag zur Lehre von den Hornhautabscessen. Nekrotische Hornhautabscesse. Dr. A. Weber in Darmstadt. 1861. (Arch. f. Ophthalm. Bd. 8. Abth. I.)

bald sich Eiter in der vorderen Kammer zeigte, der Abscessinhalt bis auf eine leichte sichelförmige Trübung (Onyx) an der unteren Circumferenz der Cornea verschwand. Falls der Durchbruch durch die kraterförmige Oeffnung geschah, wölbte sich die vordere Wand des Abscesses hervor in Folge des Eindringens von Humor aqueus in die leere Höhle. Beim fistulösen Gang sollen aber die Wände des Kanals durch den intraocularen Druck ventilartig geschlossen und das Eindringen von Humor aqueus auf diese Weise abgehalten sein. In Folge dessen sah Weber gewöhnlich die vordere Abscesswand einsinken und scheinbar, oder nach einigen Tagen auch wirklich, ein äusseres Geschwür darstellen. Die Sonde zeigte in beiden Fällen verminderten Widerstand an der Stelle des aufgebrochenen Abscesses.

Was das Weitergreifen der Cornealinfiltration anbelangt, so erklärt sie Weber in den früheren Stadien durch die Quellung, welche bei der reichen Zellenproduction in den Hornhautkörperchen sich manifestirt; in den späteren — durch die Gegenwart einer Membran mit daran hängen gebliebenen Eiterzellen, die nach erfolgter Entleerung des Abscesses zurückbleibt und die ganze Höhle desselben auskleidet.

Die Ansichten, welche im Aufsätze von Arlt*) über die Hornhautabscesse vertreten werden, sind mit den soeben angeführten insofern übereinstimmend, als denselben gemäss die Hypopyon-Keratitis auch zu den Ab-

*) Zur Lehre der Hornhautabscesse von Prof. Arlt in Wien. (Arch. f. Ophthalmol. Bd. 16. Abth. I 1870.)

scessen gerechnet und die Geschwürsbildung von letzteren secundär abgeleitet wird. Jedoch stellt Arlt den Durchbruch der Cornealabscesse nach hinten in Abrede und lässt ihren Inhalt sich zum Theil resorbiren, zum Theil nach vorn, oder zwischen die Lamellen der Cornea entleeren. Die Eiteransammlung in der vorderen Kammer wird von ihm auf die Rechnung der Iris gebracht und die Hornhaut soll sich an der Bildung eines Hypopyon nur insofern betheiligen, als sie zum Ausgangspunkt der iritischen Reizung wird. Arlt ist der Meinung, dass man ein Hypopyon nie ohne gleichzeitige Iritis findet. Das Weitergreifen der Infiltration, ihre Flächenausbreitung, soll ferner durch den Eiter bedingt werden, der in den peripheren Theilen der Abscesshöhle zurückbleibt und die Corneallamellen auseinander drängt. Die Verwachsung der Wände soll durch die beständige Verschiebung derselben beim Lidschlage verhindert werden. Deshalb sieht Arlt in dem Schlussverbande, welcher dieser Verschiebung Einhalt thut, ein so wirksames Mittel zur Heilung der Cornealabscesse. Bezüglich der Eitersenkung zwischen den Corneallamellen bemerkt Arlt, dass der Onyx mannichfache Gestalten annehmen und Ortsveränderungen, sowohl spontan als auch bei Lagenwechsel des Patienten, erfahren kann, zuweilen rasch verschwindet und meist nur geringe Grösse erreicht. Den eitrigen Streifen, zwischen dem unteren Abschnitte des Cornealabscesses und dem sichelförmigen Eiterdepot, betrachtet er als den Weg, welchem der Eiter bei seiner Senkung zwischen den Lamellen folgt.

Am meisten Uebereinstimmung mit unserer Auffas-

sung der Hypopyon-Keratitis finden wir in der Beschreibung des *ulcus corneae serpens* von Sämisch*), insofern letzterer diese Form von Hornhauterkrankung auch als einen geschwürigen Process betrachtet. Er hält die Beschaffenheit der Ränder und die Tendenz zur Flächenausbreitung für die charakteristischen Merkmale dieses Geschwürs und betrachtet das Hypopyon als eine Nebenerscheinung, welche einerseits hier oft mangelt (in 40 % der von ihm beobachteten Fälle) andererseits sich bei allen tiefen Hornhauterkrankungen vorfindet und deshalb das Krankheitsbild nichts Typisches verleihen kann. Die Frage von der Bildungsstätte, dem Ort der Ansammlung und sonstiger Beschaffenheit des gebildeten Eiters lässt Sämisch, dem Zwecke seiner Monographie entsprechend, nahezu unberührt.

Nach den Beobachtungen von Sämisch geschieht das Weiterkriechen des *ulcus serpens* vorwiegend der Fläche nach; das Geschwür schiebt sich gewissermassen in das gesunde Cornealgewebe hinein, jedoch nicht nach allen Seiten hin, sondern nach der Richtung einer infiltrirten Randpartie. Wenn, wie es in 60 % der Fall ist, es zu Absetzung von Eiter in die vordere Kammer kommt, so soll sich auch bald die Umgebung trüben und zwar nicht mehr in Form des streifigen Areal, welches in den Anfangsstadien stets vorhanden ist, sondern in Form einer dichten Infiltration, welche allmähig die ganze Cornea einnimmt. Dabei verliert nach Sämisch das Ulcus

*) Das *Ulcus Corneae serpens* und seine Therapie. Klinische Studie von Prof. Th. Sämisch. Bonn 1870.

serpens seine eigentlichen Charaktere und bietet das Bild, welches man in den spätern Stadien eines Abscesses oder eitrigen Hornhautinfiltrates zu sehen bekommt.

Nachdem wir beim Krankheitsbilde unsere Ansichten schon angedeutet und denen anderer Beobachter gegenüber gestellt haben, möchten wir einzelne Punkte, und namentlich die Frage der Eitersenkung, resp. des Onyx der Autoren, an der Hand der klinischen Thatsachen und später der Experimente einer speciellen Prüfung unterziehen.

Nach unserer Erfahrung ist, wie schon bemerkt, die Hypopyon-Keratitis ein Geschwür und kein im Cornealgewebe sitzender Abscess. Kein Fall ist uns zu Gesicht gekommen, wo die Vorderfläche intact und ein Abfluss des im Geschwürboden gebildeten Eiters nach aussen gehindert gewesen wäre. Wir konnten also schon von vornherein es als unwahrscheinlich ansehen, dass grössere Eitermengen in der Corneasubstanz zurückgehalten würden.

Folgt man der geschichtlichen Entwicklung der Lehre vom Onyx, so findet man drei Momente, die sie vorzüglich gestützt und ihr eine ganz unrichtige Entwicklung gegeben haben: 1) die Lehre der freien Exsudate, in unserem Falle das eitriges Exsudat, im alten Sinne, 2) die chirurgische Anschauung von den Eitersenkungen, 3) die Annahme des Aufbaues der Cornea aus concentrischen Lamellen ohne verbindendes Gerüste. Dazu müssen wir noch die historische Thatsache hinzurechnen, dass bis zur sorgfältigen Ausbildung der Untersuchungsmethoden eine grosse Zahl der auf der Membrana Descemetii abgelagerten und ihr adhären den pathologischen Producte

der Cornealsubstanz zugeschrieben wurden (Keratitis punctata — Iritis serosa etc.).

Die Lehre von der Eitersenkung — ein chirurgisches Dogma, das in seiner früheren Form längst gefallen ist*) — fragte sehr wenig nach den Verbreitungswiderständen, welche entzündlichen Producten entgegenstehen durch die Configuration der Gewebe, und an der Cornea liess auch die frühere Anschauung von ihrem Baue solche nicht ahnen. Heutzutage müssen wir festhalten, dass einzig zwischen Membrana Descemetii und Cornealsubstanz eine Senkung wenig Widerständen begegnet, insofern sich erstere mit Ausnahme der Randstelle vor ihrer Ausstrahlung ins Ligamentum pectinatum leicht von der Hornhaut löst, hier also eine zusammenhängende Eitermasse sich senken könnte, während in der Cornealsubstanz selbst die Durchflechtung der Fibrillen senkrechtem Niedersteigen von grössern Eitermengen Hindernisse bieten würde.

Ueberhaupt muss man eben ganz absehen von der Annahme der Senkung in grösserer Menge vorgebildeten Eiters; es wird sich immer nur um das Durchwandern getrennter Zellindividuen handeln, die allerdings reihenweise den gleichen Weg beschreiten können und nicht ohne dass die Wände des Tunnels an ihrer normalen Configuration einbüssen.

Schon vom Beginne der Untersuchungen über die Hypopyon-Keratitis an leiteten Hrn. Prof. Horner diese Ueberlegungen in der klinischen Prüfung dessen, was als

*) Vergl. Billroth »Ueber die Verbreitungswege der entzündlichen Processe«. Volkmann'sche Sammlung Nr. 4. 1870.

Onyx, Hypopyon, Senkungsweg etc. sich darbot. Das Verständniss der durch seitliche Beleuchtung und Vergrösserung gewonnenen Bilder musste also durch das klinische Experiment festgestellt werden, sobald man sich mit den früheren Anschauungen zufrieden geben wollte.

Offenbar konnte eine in der Cornealsubstanz ruhende Eitersenkung nicht sofort mit dem Humor aqueus aufsteigen, resp. sich entleeren, wenn weit von der Stelle der Senkung — in der Horizontalen — eine Punction der vordern Kammer ausgeführt wurde. Ebenso wenig durfte man erwarten, dass die unter dem Geschwür sitzende Hornhautpartie nach Entfernung des Humor aqueus jeder Spur einer Senkungslinie, einer eitrigen Infiltration etc. ermangle. Denn auch zugegeben, dass beim Abfluss des Humor aqueus der Eiter sich durch eine hintere Perforationsöffnung entleeren könnte, müssten doch die Ränder des Senkungskanals infiltrirt gewesen sein, müsste an der Stelle, wo der gesenkte Eiter lag, eine stärkere Trübung sich befinden.

Von allem dem ist nichts zu finden! Eine Punction der vordern Kammer über dem Bereiche des sog. Onyx, welche den Humor aqueus leicht abfliessen lässt, macht den Onyx sofort aufsteigen, entfernt die Senkungslinie, die punctirte Trübung, die halbmondförmige oder ringförmige Figur hinter dem Geschwür, welche man sämmtlich in die Cornea verlegt hat, und es bleibt in der Cornea selbst nichts zurück, als die der vordern Schichte angehörige diffuse Einwanderungstrübung.

Nie konnten wir nach Abfluss des Humor aqueus eine Form der Trübung der Cornea entdecken, welche als

schiefer Kanal, Senkungskanal oder dgl. hätte angesprochen werden können, und ebenso wenig gelang es uns, am untern Rande der Cornea selbst eine Trübung zu finden, welche der durch das Verweilen des Onyx gegebenen Auseinanderdrängung der Corneallamellen und ihrer nothwendigen secundären Erkrankung entsprochen hätte.

Es versteht sich, dass nur solche Fälle beweisend sein können, wo das Geschwür central liegt und die untere Cornealhälfte noch zum grössten Theil der Untersuchung völlig zugänglich ist. Solche Fälle sind uns aber häufig genug vorgekommen und bei ihnen wohl alle Bilder, die wir in den Autoren verzeichnet finden, als Senkungskanäle etc. Immer hat das einfache Experiment uns gelehrt, dass alle diese pathologischen Erscheinungen, die man in die Cornealsubstanz verlegte, in der vordern Kammer sich befinden.

Wir haben oben schon angedeutet, dass die einzige Lage, in der wir uns a priori eine Senkung zusammenhängender Eitermengen in der Cornea denken könnten, zwischen Membrana Descemetii und Hornhautsubstanz sich befindet, und Schweigger hat, wie wir soeben in seinem Handbuche sehen, dieser Stelle auch die Senkungsvorgänge vindicirt. Obgleich nun also diese Anschauung Schweiggers für uns nichts Befremdendes haben konnte, ja, wie wir später zeigen werden, unsere Experimente an Thieren uns diese Auffassung von Neuem nahe gelegt hatten, müssen wir doch auf Grund der klinischen Experimente bestreiten, dass der gewöhnliche Weg, wie der Eiter von dem Geschwür in die vordere Kammer gelangt, derjenige der Senkung längs der vordern Wand der Membr.

Descemetii sei. Denn auch in diesem Falle müssten unmittelbar nach der Paracentese sich noch Spuren der Senkung zeigen, zum mindesten müsste in den Fällen mit »fallendem Tröpfchen« dieses noch gesehen werden. Wie schon gesagt, ist uns diess nie gelungen.

Der Grund, wesshalb die Autoren mit so zäher Ausdauer an der Lehre des Senkungsabscesses festhielten, liegt darin, dass sie sich die ganz richtige Beobachtung, dass die »Lunula« von der Iris absteht, wenn man die vordere Kammer im Profil betrachtet, nicht anders zu erklären wussten, als durch die Supposition ihrer Lage in der Cornea.

Nun sind aber alle Cornea-Hypopyen so ausserordentlich zähe, zusammenhängend und bestehen aus völlig gerinnungsfähiger Masse, dass sie sich an die Membrana Descemetii adhärierend senken und, geradezu eine Concavität nach hinten bildend, nur als Belag der Membrana Descemetii beginnen und die Distanz zwischen Cornea und Iris nicht messbar vermindern. Erst wenn sie massenhaft werden, füllen sie den Falz der vordern Kammer aus, legen sich an die Iris an und dann spricht Jedermann von Hypopyon.

Eben diese Zähigkeit ist auch die Ursache der alt bekannten, als differenzielles Symptom hervorgehobenen Thatsache, dass der Onyx und der Inhalt der Senkungskanäle nur langsam ihre Stellung ändern, bei Seitenlagen — immerhin noch viel zu rasch, um ihre Lage in der Cornealsubstanz annehmen zu dürfen.

Berücksichtigt man diese Thatsache von der zähen Adhärenz der Cornea-Hypopyen an die Membrana Des-

cemetii, macht man zur Prüfung der Lage seiner Anfänge sowohl genügenden Gebrauch von seitlicher Beleuchtung und microscopischer Betrachtung am Lebenden, als von ausreichender Punction der vorderen Kammer, so gelangt man zur Ueberzeugung, dass in der unendlichen Mehrzahl der Fälle von Hypopyon-Keratitis der Eiter sich nicht in der Cornea, sondern hinter ihr senkt.

Keineswegs wäre nun daraus der Schluss gerechtfertigt, dass die Iris der Producent des Hypopyon bei eitrigen Hornhautprocessen sei, denn es ist uns öfter möglich gewesen Hypopyon bei eitrigen Hornhautgeschwüren zu finden, wo selbst Verfärbung und Glanzlosigkeit der Iris ganz mangelte, jede Pupillarexsudation fehlte und Atropin relativ rasch wirkte.

So bleibt uns nur übrig anzunehmen, dass die Quelle des Corneahypopyons unmittelbar in dem Geschwür, und der Ursprung des Eiters in diesem, resp. den direct hinter ihm liegenden Componenten der Gesamtcornea zu suchen sei.

Hier müssen wir zunächst der Ansicht Erwähnung thun, dass das Endothel der vordern Kammer, resp. der Belag der Membrana Descemetii der Producent des Eiters sei. Diese von H a s n e r im Jahr 1847 zuerst ausgesprochene Ansicht hat unbestreitbar viel Ansprechendes, und diess um so mehr, als die Pathologie des Auges vielfache Beweise dafür gibt, dass das Epithel der Membrana Descemetii in klinischem Sinne durchaus als Endothel aufzufassen und mit demjenigen der serösen Häute zu identificiren sei.

Es liesse sich nun wohl annehmen, dass derselbe

hinter dem Geschwür, pathologisch gereizt von Producten des Geschwürs selbst, wucherungsfähig würde, und die ersten Anfänge des Hypopyon, jene punktförmige Trübung, die sich zum Halbmond senkt, zum länglichen Tröpfchen wird, bilden könnte.

Es würde diess auch ganz stimmen mit unsern, auf Grund der klinischen Beobachtung gewonnenen Ueberzeugung, dass es eben die Hinterwand der Membrana Descemetii ist, auf welcher wir die in die vordere Kammer übergehenden Producte der Cornealeiterung zu suchen haben.

Zu dieser Annahme von der Production des Eiters durch das Endothel der vordern Kammer gehört unzweifelhaft die Præmissa, dass der pathologische Reiz von dem Geschwürsboden in irgend einer Weise auf dasselbe übertragen werde. Gegen diese Præmissa kann nichts eingewendet werden, denn die Ansicht von der völligen Structurlosigkeit und nur für den Humor aqueus bestehenden Permeabilität der Membrana Descemetii ist unhaltbar nach den Untersuchungen Schweigger-Seidel's. Hat man einmal diesen ersten Schritt gethan und den Einfluss der pathologischen Producte des Geschwürsgrunds auf das Endothel der Descemetii acceptirt, so hält es nicht schwer, einen zweiten zu thun, und ein directes Durchwandern von Zellindividuen aus dem Geschwürsboden in die vordere Kammer anzunehmen und sich die Frage zu stellen, ob nicht der Hauptproducent des Eiters in der vordern Kammer das Cornealgeschwür selbst sei und zwar auf dem Wege directer Transmission, während das Endothel nur eine secundäre, vielleicht völlig passive

Rolle spiele. Hiebei konnten wir die Frage, ob die Hornhautkörperchen Mitproducente des Eiters sind, oder dieser nur auf Immigration beruht, zunächst ganz unberührt lassen. Leicht ersichtlich ist, dass auf diesem Wege namentlich die Massenhaftigkeit des in der vordern Kammer abgesetzten Eiters eher sich erklären liesse, und unsere klinischen Bilder die correcteste Deutung erhalten würden.

Mit dem Eintreten von Eiterkörperchen und Eiterflüssigkeit in den Humor aqueus wäre dann allerdings ein Anstoss zu sehr wichtigen Folgezuständen gegeben. Wir wollen die Entwicklung dieser nicht weitläufig besprechen, da sie sich leicht ableiten lassen; nur einen Punkt müssen wir hervorheben, der namentlich für den Reichthum der Gerinnungsmassen in dem Cornea-Hypopyon wichtig ist — nämlich die Erfahrung, dass auch bei mässigen Graden von Iritis serosa, mit beträchtlichen Depots auf der Hinterwand der Cornea, trotz fast totaler Abwesenheit der Pupillarexsudate, der durch Punction gewonnene Humor aqueus häufig gerinnt, seine chemische Constitution sich also mächtig verändert, auch ohne dass heftige iritische oder cyclitische Erscheinungen vorhanden sind.

Um die zuletzt gewonnene Ansicht, die seit den Cohnheim'schen Untersuchungen nun die wahrscheinlichste geworden war, zu prüfen, um die Rolle des Epithels der Descemetischen Haut kennen zu lernen und in dieser Lehre wenigstens zu einem Entscheid zu kommen, betreten wir nun den Weg der Experimente am Thierauge.

Die **Versuche** wurden an Meerschweinchen und Kaninchen gemacht und zwar in folgender Weise:

I. Ganz oberflächliche Abtragung einer Schicht aus dem Centrum der Cornea eines Meerschweinchens, Aetzung dieser Stelle mit Acid. acet. und Auftragen von Carminlösung. Enucleation nach 3 Stunden und sofortige Untersuchung der Cornea.

II. Gleiche Verletzung einer Meerschweinchencornea. Enucleation nach 8 Stunden.

III. Gleiche Verletzung, ebenfalls am Meerschweinchen. Enucleation nach 24 Stunden.

IV. Abtragung einer dünnen Cornealschicht von Meerschweinchen, Aetzung der Wunde mit Arg. nitr.; am folgenden Tag mehrmaliges Bepinseln des schon stark eitrigen Geschwürs mit Zinnober, um allfällige Durchwanderung der Körnchen desselben beobachten zu können.

V. Ausschneiden einer ziemlich dicken Cornealschicht bei zwei Kaninchen; Aufkratzen dieser Stelle, Einpinseln von Zinnober, Abspülen des Ueberflusses mit Wasser. Es findet sich am gleichen Tage schon eitriges Secret im Coniunctivalsack, Trübung der Cornea in der Umgebung des Geschwürs. Aufnehmen des Humor aqueus mittelst der Pravatz'schen Spritze, behufs Untersuchung auf Zinnober oder Eiter. Negatives Resultat. Am folgenden Tage, nach vollkommener Wiederherstellung der vorderen Kammer, allerdings mit Bildung einer vorderen Synechie, erneute Aetzung mit Lapis und Einpinseln von Zinnober.

Am dritten Tage Paracentese mit der Pravatz'schen Spritze, Untersuchung des Humor aqueus, wieder ohne Resultat. Die Verletzung der Cornea wurde so noch mehrere Tage hindurch fortgesetzt und 8 Tage nach Beginn der Experimente die Augen enucleirt. Bei allen diesen tiefen Eingriffen in die Cornea ist es nie gelungen ein so malignes Geschwür, ein *ulcus serpens*, wie beim Menschen hervorzurufen. Die verletzte Stelle zeigte sich immer nur trocken, käsig, vom Rande und aus der Tiefe stiessen sich dann und wann einige nekrotische Fetzen ab, das ganze Ulcus aber drohte stets sehr bald sich zu regeneriren, wenn es nicht sorgfältig unterhalten worden wäre. Auch blieb die nicht direct lädirte Cornea auffallend lange klar.

VI. Abtragung einer centralen Cornealschicht beim Meerschweinchen, Aetzung der Wunde mit Arg. nitr., wiederholtes Aufpinseln von Zinnober während 8 Tagen, ohne Paracentesen; darauf Enucleation.

VII. Ganz dieselbe Art der Verletzung an zwei Kaninchen, nur wurde dabei mehrmals der Versuch zur Untersuchung des Humor aqueus gemacht, aber wieder ohne Erfolg. Keine Synechienbildung. Auch hier dieselbe Heiltendenz wie bei den vorher erwähnten Kaninchen.

Die meisten Corneae wurden meist gleich nach der Enucleation frisch in Humor aqueus untersucht, einzelne nach dem ersten Ueberblick durch Hämatoxylin gefärbt und wieder angesehen. Behufs der weiteren Untersuchung wurden sie in Müller'scher Flüssigkeit, hernach in Alkohol erhärtet. Es versteht sich, dass dabei der Humor aqueus, sowie die Iris genau in Betracht gezogen wurden.

Nach der Erhärtung wurden durch alle Corneae reichliche senkrechte und Flächenschnitte angelegt, einzelne angefärbt, andere mit Carmin oder Hämatoxylin tingirt, in Glycerin oder meistens in Damarharz untersucht.

Es ergeben sich nun folgende Resultate.

Beim I. Versuche gleich nach der Enucleation: Kerne des vorderen Epithels überall mit Carmin gefärbt; eine geringe Anzahl Eiterkörperchen in der Umgebung des Substanzverlustes. Auf der Hinterfläche, dem Geschwür entsprechend, ein der Cornea locker anliegendes Gerinnsel und darin schwimmend Eiterzellen, die sich auffallender Weise fast alle in einer dem Geschwürsrand entsprechenden Zone bewegten, während über diese Grenze hinaus keine zu finden waren. Nach Erhärtung und Färbung dieses Präparates, konnte man ausserdem in Flächenansicht das normale Epithel der Descemetii deutlich erkennen, und zwar bis in das Gebiet der Hinterwand des Substanzverlustes hinein. Kerntheilungen fanden sich sehr spärlich und nicht etwa gerade in der Nähe des Substanzverlustes.

Auch auf senkrechten Schnitten liess sich eine normale Beschaffenheit des vorderen und hinteren Epithels, soweit ersteres nicht durch die Verletzung zerstört worden war, constatiren. In den Lamellen, die an den geätzten Stellen etwas gequollen, sonst aber ganz normal waren, konnte man aber nirgends Eiter entdecken.

II. Die Bilder der Meerschweinchen-Hornhäute, die 8 Stunden nach gleicher Verletzung untersucht wurden, waren den soeben beschriebenen genau entsprechend, mit dem einzigen Unterschiede, dass der Process hier weiter

gediehen erschien. Die Zahl der Eiterkörperchen im Gerinnsel war grösser, das Geschwür selbst trüber. Auf senkrechten Schnitten zeigte sich eine schwache beginnende Einwanderung am äussersten Rande der Cornea, zwischen den stärker gequollenen Lamellen in der Umgebung des Geschwürs geringe Quantitäten Eiter. Die Hauptmasse desselben fand sich am Cornealrande, der eine sehr dichte Einwanderung zeigte. Die Basalmembran der Descemetii war vollkommen intact, ihr Epithel fehlte an sehr vielen Stellen, da dasselbe wohl bei der ersten frischen Untersuchung abgestreift worden war. Wo man es aber noch fand, war es vollkommen unversehrt und über ihm lag das Gerinnsel mit wenigen farblosen Blutzellen.

III. Versuch. Die Untersuchung der 24 Stunden nach gleichartiger Verletzung enucleirten Meerschweinchenaugen ergab in Flächenansicht (das Präparat wurde nach Erhärtung in Hämatoxylin gefärbt) das folgende Bild:

Auf der Hinterfläche lässt sich die Stelle der Verletzung deutlich erkennen und ziemlich scharf abgrenzen; sie ist belegt mit einem dichten Gerinnsel, in welchem sich durch Hämatoxylin intensiv gefärbte Eiterkörperchen eingelegt finden. Die genaue Einstellung des Microscops lässt seitens ihrer Lage keinen Zweifel. Die Hauptmasse des Eiters findet sich aber in einem dem Rande der verletzten Stelle entsprechenden Bogen angeordnet, über welchen hinaus sich das Gerinnsel nicht erstreckt. Im Uebrigen zeigt die Oberfläche der Hinterwand nur sehr spärliche, farblose Blutkörperchen. Das Epithel der Des-

cemetii ist bis in die Gegend der Läsion und sogar an vielen Stellen im Bereiche derselben, intact. Grösstentheils lässt sich dasselbe nur bis zum oben beschriebenen, von farblosen Blutkörperchen und dichtem Gerinnsel gebildeten Walle verfolgen. An dieser Stelle erscheinen die Epithelzellen schmaler, wie zusammengeschoben; weiter nach innen fehlen einzelnen die Kerne und im Centrum, der lädirten Stelle entsprechend, findet man keine Kerne, zum Theil sogar keine Zellen mehr. Nur ein zartes Fasergerüste zeigt hie und da die Lage der einstigen Epithelzellen an. In der Peripherie der Cornea liegen Massen von eingewanderten, farblosen Blutkörperchen, deren Anzahl sich gegen das Centrum vermindert.

In senkrechten Schnitten wurde das vordere Epithel überall, mit Ausnahme der geätzten Stelle, erhalten gefunden. An der Peripherie lag Eiter zwischen den Lamellen, und zwar so, dass die dichteste Einwanderungszone sich näher der Vorderfläche befand. Die Zahl der im Centrum der Cornea zwischen den Fibrillen angehäuften Eiterzellen war nicht bedeutend. Die Descemetii sammt Epithel war vollkommen erhalten; die Epithelzellen zeigten nirgends Kerntheilung. Auf dem Epithel fand sich die Gerinnungsschichte nebst Eiter.

IV. Versuch. Corneallamellen im Bereiche des Geschwürs zum Theil ganz zerstört oder gequollen, gekrümmt, dicht mit Silber durchsetzt. Nirgends dagegen Spuren von Zinnober. Das vordere Epithel war bis hart an den Geschwürsrand vollkommen erhalten. Die das Geschwür zunächst umgebende Substanz enthielt viel Eiterkörperchen, während in der übrigen Cornea sich kaum einige

Eiterkörperchen, dagegen mehrere kleinere und grössere Fetttröpfchen vorhanden. Die Einwanderungszone der Peripherie lag auch hier näher an der Vorderfläche. Auffallend war der Befund von, wenn auch nur spärlichen, reihenweise angeordneten Eiterkörperchen zwischen Basalmembran der Descemetii und der eigentlichen Cornea, und zwar an ziemlich peripheren Stellen. Die Basalmembran war überall intact, wenn sie auch hinter dem Geschwür Silber in Menge aufgenommen hatte. Ihr Epithel war zum grössten Theil nicht mehr gut zu unterscheiden, am wenigsten im Gebiete des Geschwürs; dagegen gab es mehrere periphere Stellen, wo dasselbe entschieden etwas gequollen zu sein schien. Einige grössere Zellen schienen auch Fett aufgenommen zu haben.

Der Descemetii eng aufliegend sah man ein zähes Gerinnsel, das beinahe die ganze hintere Fläche der Cornea beschlug und Eiterkörperchen, sowie Fetttröpfchen in grossen Massen, namentlich aber auch freie, sowie in Zellen liegende Silberkörnchen enthielt. Die dickste Schicht der Eiterkörperchen lag auf der unteren Hälfte der Cornea. Keine Zinnoberkörnchen waren nachweisbar. Die Iris war dabei vollkommen intact.

Die Versuche V. und VII. (Kaninchen) ergaben:

Auf der Hinterwand der Cornea in der ganzen Umgebung des Geschwürs massenhafte Eiterzellen, die zum Theil auf der Descemetii in einem darüber liegenden Gerinnsel eingebettet lagen. Das Geschwür bot am Rande viele Eiterzellen, die Silberpartikelchen in sich aufgenommen hatten. Auf der Descemetii fand sich hie und da freies Pigment, von der Verletzung, resp. Entzündung

der Iris herrührend. Von dem Ort, wo die Eiterzellen lagen, konnte man sich durch die Einstellung des Microscops genau überzeugen. Das Epithel der Vorderfläche der Cornea war bis nahe an das Geschwür und einen dasselbe concentrisch umgebenden Hof ganz intact. Der Membrana Descemetii fehlte das Epithel hinter dem Geschwür vollständig, war dagegen in der Peripherie durchaus intact. Hie und da zeigten sich mosaikartige Felder, Maschen der intercellularen Kittsubstanz, aus der die Zellen (vielleicht während der Manipulationen, welche die Präparation erforderte) herausgefallen waren.

An den erhaltenen Zellen des descemetischen Epithels, sowie an den Hornhautkörperchen sah man nichts Abnormes, keine Kerntheilung oder Wucherung. Auf der Descemetii aufliegend fanden sich, namentlich in der nächsten Nähe der Verletzung, massenhaft grosse und kleine Fetttropfen, sowie Silbermolecüle. Ob die letzteren in den Zellen selbst, über oder unter denselben lagen, liess sich bei Verschiebung des Tubus, wegen der zu grossen Dünne der Schicht nicht sicher bestimmen. Die Einwanderung vom Rande her war ziemlich bedeutend. Die Untersuchung der senkrechten Schnitte zeigte, dass das Geschwür, an dessen Oberfläche Eiterzellen hafteten, in seinem vorderen Theile aus einem ordnungslosen faserigen Gewebe bestand, mit darin eingebetteten Eiterkörperchen und Silberpartikelchen. Sein Grund wurde aus den durch die Aetzung veränderten, schwarzen, gequollenen, längs und quer gerissenen Corneallamellen gebildet. In den Zwischenräumen derselben fand man auch reducirtes Silber und Eiterkörperchen; letztere in

bedeutender Anzahl. Der tiefste Grund des Geschwürs, sowie seine Ränder, waren schwarz gefärbt und diesen parallel fand sich in der umgebenden Hornhaut eine braune Zone von mitafficirtem Gewebe, das reichlich Eiterkörperchen enthielt.

Die Basalmembran der Descemetii war in der ganzen Ausdehnung der Cornea deutlich zu verfolgen und vollkommen erhalten; allerdings aber im Bereiche des Geschwürs von der Aetzung geschwärzt und daselbst, sowie etwas über diese Grenze hinaus, dicht mit Eiterkörperchen belegt. Auf die Schichte der Eiterkörperchen folgte der schon bei der frischen Untersuchung erwähnte Belag eines Gerinnsels, welches der Descemetii sehr fest anhaftete, durchgewanderte Silberpartikelchen und Eiterzellen enthielt und in einigen Fällen schon organisirt war.

Die Einwanderung der farblosen Zellen vom Rande her zum Ulcus war in einer im vorderen Drittel der Cornea gelegenen Schicht besonders deutlich ausgesprochen. Wie schon oben bemerkt, waren zwei dieser Fälle complicirt durch vordere Synechien; es fand sich denn auch ausser dem der Hinterwand der Cornea fest anliegenden Hypopyon eine der Iris anhaftende Schicht von derselben Beschaffenheit, die ihren Ursprung wohl in der Regenbogenhaut genommen hatte. Zinnober liess sich in der vorderen Kammer nicht nachweisen.

Die Cornea des unter VI. erwähnten Meerschweinchens, die sofort in Hämatoxylin gefärbt und mit der Membrana Descemetii nach oben untersucht wurde, zeigte auf der Rückseite der Aetzstelle, ihren Rändern zunächst, freie, schwarze Körner in grosser Zahl (reducirtes Silber);

dieselben in Eiterkörperchen und hie und da in kleinen Häufchen freiliegend, jedoch nur spärlich vorhanden. Zunächst der Aetzstelle ist das Epithel der Descemetischen Haut zerstört, aber ziemlich bald findet man dasselbe in grosser Fläche eigenthümlich verändert: das Mosaik ist erhalten, aber gebildet durch Leistchen einer geronnenen Masse. Kerne sind in grosser Zahl vorhanden, aber doch nur in einer sehr geringen der Mosaikfiguren erhalten. Da wo das Mosaik der Zellencontouren fehlt, liegen unregelmässige Gerinnsel auf der Innenfläche der Cornea.

Die Resultate dieser microscopischen Befunde sind also folgende: Es bildet sich schon sehr früh, nach einer leichten Läsion der Cornea neben der Quellung der Lamellen ein fibrinöses Gerinnsel auf der Hinterwand im Gebiete der verletzten Stelle. (Wie dieses sich bildet, ist uns bis jetzt nicht möglich im Détail anzugeben.) Später gesellt sich dazu eine Einwanderung von Eiterkörperchen vom Rande her, wie sie Cohnheim beschreibt, und eine geringere Verbreitung zwischen den Lamellen in der Umgebung des Geschwürs. Bei steter Zunahme des Gerinnsels treten in demselben allmähig Eiterkörperchen auf, welche sich anfangs vorzugsweise in einer, die verletzte Stelle umkreisenden dichten Zone anordnen*), später aber die ganze Hinterwand bedecken und sich endlich in ihrer Hauptmasse am unteren Rande der Cornea ansammeln. Ausserdem enthält das Hypopyon in den Fällen,

*) Vergl. die Beschreibung des Hypopyons.

wo eine Läsion der Cornea mit Arg. nitr. stattgefunden hat, freies sowohl, als von Eiterkörperchen aufgenommenes Silber, das auf keinem anderen Wege, als auf dem der directen Durchwanderung da hinein gelangen konnte, indem nur der vordere Theil der Cornea gereizt wurde und in den vom Geschwür weiter entfernten Schichten kein Silber zu finden ist.

Bedeutende Eiterdepots finden sich nie innerhalb der Lamellen, jedenfalls nie von solcher Mächtigkeit, dass sie mit dem in der vorderen Kammer liegenden Hypopyon verglichen werden könnten, oder im Stande wären, ein solches vorzutäuschen. Die Basalmembran der Descemetii bleibt in allen, selbst in tiefst verletzten Fällen, intact; unter ihr finden sich oft kleine Häufchen von Eiterzellen oder auch dünne, aber auf weitere Strecken verbreitete Schichten von farblosen Blutkörperchen, während in den entsprechenden Stellen auf der Hinterfläche mässige Haufen von Eiter in dem Faserstoffgerinnsel liegen.

Das Epithel der Descemetii zeigte sich grösstentheils intact, oder doch wenigstens nicht sehr activ an dem Vorgange betheilig. Es ist jedoch leicht möglich, dass kleine Veränderungen desselben bei den vielfachen Manipulationen der Behandlungsmethode der Beobachtung entgangen sind, vielleicht in Folge von Abstreifen der betreffenden Partien, welche jedoch nur bei bedeutender Lockerung der Cohärenz der Epithelzellen unter sich und mit der Descemetii in grösserem Umfange stattfinden konnte. Was die Herkunft des Gerinnsels und des Eiters anbelangt, so muss nach den vorliegenden Untersuchungen als die Haupt- und in den meisten Fällen einzige Quelle

dafür die Cornea angesprochen werden. Das erstere hängt nämlich ungemein fest mit derselben zusammen, reicht nie bis zur Iris und die Bahnen, auf welchen die Eiterkörperchen in dasselbe gelangt sind, lassen sich leicht in der Cornea verfolgen, während die Iris noch ganz intact ist. Nur die Fälle von sehr intensiver und lange Zeit fortgesetzter Reizung der Cornea, zu welcher noch Läsion der Iris durch die Spritze der Canüle und Synechienbildung hinzukamen, zeigten ausser dem Gerinnsel an der Hinterwand der Hornhaut noch der Irisvorderfläche fest aufliegende Gerinnungsmassen, die ebenfalls Eiterkörperchen enthielten.

Bei Durchmusterung unserer Fälle von Hypopyon-Keratitis in Bezug auf Aetiologie, ergibt sich eine grosse Uebereinstimmung mit den Angaben anderer Autoren. Die grösste Mehrzahl der Fälle sind ältere Individuen, und zwar gestaltet sich das Altersverhältniss derart, dass die Häufigkeitscurve nach dem 45. Jahre rasch ansteigt, zwischen dem 50.—60. am höchsten steht und mit dem 65. Jahre wieder abfällt, wie aus den folgenden Zahlen erhellt.

Auf 224 Fälle sind:

Unter	Von	Von	Von	Von	Von	Ueber
20	20—30	30—40	40—50	50—60	60—70	70
Jahren	Jahren	Jahren	Jahren	Jahren	Jahren	Jahren
<u>1.</u>	<u>14.</u>	<u>21.</u>	<u>47.</u>	<u>66.</u>	<u>59.</u>	<u>16.</u>

Wenn man aber, wie nothwendig, die Zahl der lebenden Individuen in Anschlag nimmt, so findet sich die grösste Zahl zwischen 60—70 Jahren.

Die Patienten gehörten sämmtlich zu ärmeren Volksklassen und viele waren sehr heruntergekommene, abgearbeitete, schlecht genährte Individuen. In 46 % fiel der Ausbruch der Krankheit mit einer Verletzung zusammen.

Die Mehrzahl bildeten jedoch solche Fälle, wo der Nachweis eines Trauma's nicht mit genügender Sicherheit gestellt werden konnte. Was die Art der Verletzung anbelangt, so waren es meist, wie schon früher gesagt, leichte Quetschungen, welche durch das Anschlagen von kleinen Steinen, Baumästen, Rebschossen, aus Dreschmaschinen geschleuderten Getreidekörner u. s. w. verur-

sacht waren; oder fast ebenso häufig Verletzungen des Hornhautepithels durch Aehrengrannen, Grashalme, welche während der Arbeit auf dem Felde ans Auge streiften; oder endlich durch in den Conjunctivalsack eingedrungene spitze Fremdkörper, Stein- oder Kohlensplitter, Insectenflügel u. dgl. mehr.

Die grösste Zahl der schweren Fälle fällt gewöhnlich auf die Sommermonate, wo beim Arbeiten im Freien die Gelegenheit zu derartigen Verletzungen am reichlichsten geboten wird, und die hohe Temperatur den progressiven Charakter der Eiterung zu unterstützen scheint.

Die Fälle, welche mit bereits abgelaufenem Prozesse ins Spital kamen, d. h. mit total vereiterter Cornea, Cyclitis und Iridochorioiditis sind in unsern Tabellen gar nicht aufgenommen, da hier von Therapie nicht mehr die Rede sein konnte. Aus demselben Grunde kommen in unserer Statistik auch diejenigen Fälle nicht in Betracht, die wegen schwerer Folgezustände einer vernachlässigten Hypopyon-Keratitis den Spital aufsuchten und nur operative Eingriffe zur Beseitigung dieser Uebelstände erheischten.

Bei weiterer Durchmusterung unseres Materials ergibt sich, dass unter den 120 Fällen, wo keine bestimmte Veranlassung zum Ausbruch der Hypopyon-Keratitis nachgewiesen werden konnte, sich eine grosse Anzahl (34 %) Blennorrhöen des Thränensacks, chronischer Conjunctivalcatarrhe, Ectropien oder Krankheiten der Lidränder vorfindet. (In den Fällen traumatischen Ursprungs finden sich auch 36 %, wo die Hypopyon-Keratitis mit Dacryocystoblennorrhöen etc. vergesellschaftet ist.) Diese

Complicationen üben, wie die Erfahrung lehrt, einen sehr ungünstigen Einfluss auf den Verlauf der Hypopyon-Keratitis. Dass sie, wie Sämisch glaubt, zum Ausbruch des *Ulcus serpens* prädisponiren, ist möglich; gewiss ist es aber, dass sie die geringste Verletzung, den kleinsten Epithelverlust, die sonst spurlos zu heilen pflegen, für das Auge gefährlich machen können. In den Fällen, welche mit schweren Folgezuständen in die Klinik kamen (und für unsere Statistik nicht verwerthet sind), wurde meistens Dacryocystoblennorrhoe gefunden. Die Beobachtung, dass frische und reine Wunden der Cornea, z. B. Staarextractionswunden, bei bestehender Dacryocystoblennorrhoe sofort und rapid eitrig werden, spricht entschieden für direct infectiösen Einfluss des Secrets der Schleimhaut des Thränensacks.

Diese Erfahrungen hatten in der Zürcher Klinik eine bestimmte Methode der Therapie zur Folge. In allen Fällen, wo Dacryocystoblennorrhoe bestand, wurde vor Allem die Beseitigung derselben erstrebt. Spaltung der Thränenkanälchen mit Ausspritzen des Thränensacks und sorgfältiger Reinigung des Auges, bei nicht hochgradiger Entwicklung der Hypopyon-Keratitis; oder, bei weit gediehenem Processe, Spaltung des Thränensacks nebst Offenhalten der äussern Wunde, Ausspritzen oder Ausätzen des Thränensacks, um jede Berührung des Geschwürs mit dem Secret zu vermeiden — wurden gewöhnlich jedem anderen therapeutischen und namentlich operativen Eingriffe vorausgeschickt. Um die infectiöse Wirkung des reichlichen Secrets weiter zu bekämpfen, wurden hie und da noch Einträufelungen von *Liquor Chlori*

(alle 3 — 4 Stunden) in den Conjunctivalsack hinzugefügt. Gegen Catarrhe wurde Zinksolution oder Xgrünige Arg. nitr.-Lösung gebraucht. Die Resultate dieser Massregeln waren sehr befriedigend.

Was die Therapie der Hypopyon-Keratitis überhaupt anbetrifft, so ist in den letzten 15 Jahren ein wirklich erfreulicher Fortschritt in derselben nachzuweisen. In seinem Aufsätze über diese Krankheit zählt Roser noch eine ganze Reihe von zum Theil entgegengesetzten Mitteln auf, die nur darin übereinstimmen, dass sie sämmtlich ohne Erfolg blieben. Allen Eingriffen zum Trotz, schritt die Ulceration unaufhörlich weiter, es kam meistens zu Perforation und Vereiterung der ganzen Cornea, oder bei Bethheiligung der tieferen Gebilde an der Entzündung, ziemlich häufig zum Verlust des erkrankten Auges.

Mit der Einführung von Atropin, Schlussverband, warmen Umschlägen und operativen Eingriffen in die Therapie der Hypopyon-Keratitis, nimmt die Statistik derselben einen viel günstigeren Charakter. Allerdings bleibt die Restitutio ad integrum eine Unmöglichkeit, sogar für solche Fälle, die im Anfangsstadium in Behandlung kommen; aber die Trübungen, die nach rechtzeitiger Sistirung des Processes zurückbleiben, sind so unbedeutend, dass sie für den Sehaect von geringem Nachtheil sind.

In der Klinik von Prof. Horner wurde die Behandlung mit Atropin und Schlussverband angefangen, in allen Fällen, wo ein Patient sich in Anfangsstadien der Erkrankung einstellte, d. h. wo das flache, weiss-

randige Geschwür noch keine beträchtliche Infiltration des Grundes zeigte, das Hypopyon gering und die Hoftrübung der Cornea unbedeutend waren. Fanden sich irgend welche Complicationen, die besondere Eingriffe erforderten, so wurde selbstverständlich denselben entsprochen. In einigen Fällen wurden die Patienten ins Spital aufgenommen, meistens jedoch ambulatorisch behandelt. Die Resultate rechtfertigten diese Methode vollkommen. Stillstand des Processes, Aufhellung der Cornea, Resorption des Hypopyons, Abrundung der Geschwürsränder und Ausfüllen des Geschwürs mit durchsichtigem Cornealgewebe und schliesslich das Zurückbleiben einer leichten Trübung — das ist das Résumé der Krankengeschichten von 81 Fällen aus 86, welche dieser Therapie unterworfen wurden; 5 entzogen sich der weitem Beobachtung. Bei 24 von diesen Fällen waren Daeryocystoblennorrhoeen oder chronische Catarrhe daneben zu bekämpfen; die Mehrzahl waren mittleren Alters, jedoch fanden sich darunter auch Greise.

Bei Individuen, wo diese Methode nicht auszureichen schien, wo das Geschwür, ohne bedeutend zu progrediren, ein torpides Aussehen bekam, oder wo heftige Schmerzen sich einstellten, wurden noch warme Umschläge hinzugefügt. Diese bestanden meistens aus Chamillenthee von 35—40° und werden in diesen Fällen täglich bloss einige Stunden angewandt. Aus den Krankengeschichten entnehmen wir 32 solcher Fälle, von denen 27 mit unbedeutenden Trübungen, 3 mit Leucoma entlassen wurden. Ein in Heilung begriffener Fall entzog sich der Behandlung; einer ging phthisisch zu Grunde.

Um eine Anschauung über den Zustand der Fälle, welche auf diese Weise behandelt wurden, zu geben, lassen wir am Schlusse einige Krankengeschichten folgen.

Wenn unter der erwähnten Therapie die Erkrankung weiter schritt, oder wenn der Patient mit einem schon weit gediehenen Prozesse ins Spital kam, d. h. mit bedeutender Infiltration des Geschwürgrundes, aufgeworfenen, eitrigen Rändern, grosser Hoftrübung und ansehnlichem Hypopyon, wurden in einer Anzahl der Fälle (61) sofort Iridectomien vorgenommen, in einer anderen, etwas geringeren (42), Spaltungen des Geschwürgrundes. Die Iridectomien wurden meist breit nach innen-unten angelegt, um zugleich mit den übrigen bekannten Heilwirkungen dieser Operation, auch dem optischen Zweck Rechnung zu tragen und, wo möglich, die durchsichtige Randpartie der Cornea zur Bildung einer künstlichen Pupille zu verwerthen. Die Resultate sind in letzterer Beziehung nicht erfreulich, da in schweren Fällen meistens auch die grössten Colobome verwachsen und später eine Wiederholung der Operation erforderlich wird. Abgesehen davon ist aber die Statistik der Iridectomien bei Hypopyon-Keratitis eine sehr günstige. In 57,4 % wurde Sistirung des Processes, Heilung des Geschwürs, mit Zurückbleiben mehr oder weniger grosser Trübungen, und die Herstellung eines sehr befriedigenden Sehvermögens erzielt. In 4 Fällen (6,5 %) blieben die Resultate unbekannt, da die Patienten sich der weiteren Behandlung entzogen.

In 24,6 % konnte jedoch durch diesen operativen Eingriff dem Prozesse nicht Einhalt gethan werden.

Trotz nachfolgenden ausgiebigen Spaltungen des Geschwürsgrundes verbreitete sich die Infiltration über die ganze Cornea; in einigen Fällen kamen auch Irisvorfälle hinzu und, nach schliesslicher Vernarbung des Geschwürs, blieben dichte Leucome, mit oder ohne Irisadhäsion, und ectatische Narben zurück. (Eine grosse Anzahl dieser Fälle wurde später und meist mit gutem Erfolg operirt). In 7 Fällen (11,5 %), von denen 4 mit Dacryocystoblennorrhoe complicirt waren, scheiterte die Therapie gänzlich; die Augen gingen unter den Erscheinungen von Phthisis oder Panophthalmie zu Grunde.

In 42 Fällen wurden, wie gesagt, Spaltungen des Geschwürsgrundes vorgenommen, wobei man ebenso wohl die Entspannung der erkrankten Cornea, als die Entleerung des Hypopyons zum Ziele nahm. Um ersterer Indication Genüge zu leisten, wurde der Schnitt mit dem Staar- oder Linearmesser ausgeführt, und zwar von gesundem in gesundes Gewebe, und in vielen Fällen die Wunde, nach Herstellung der vorderen Kammer, wiederholt mit der Sonde geöffnet. Die Resultate dieses Verfahrens, welches schon seit 1862 in Zürich geübt wurde, waren von denen der einfachen Spaltungen nicht wesentlich verschieden, wesshalb wir sie zusammenfassen. Auf 42 mit Spaltungen behandelte Fälle finden sich 45,3 % Heilungen mit Trübungen, 40,5 % mit schweren Folgezuständen (totale Leucome mit oder ohne Ectasie) und 14,2 % verlorener Augen.

Die Statistik der Iridectomien gestaltet sich also im Ganzen günstiger, als diejenige der Spaltungen, obgleich für letztere keineswegs die schwereren Fälle ge-

wählt wurden. Diese Resultate stimmen mit den Erfahrungen von Sämisch und Pagenstecher nicht überein, welche die glänzendsten Erfolge von Spaltungen mit Wiedereröffnung der Wunde bei *ulcus serpens* beobachtet haben und dieses Verfahren sehr hoch schätzen. Auf 35 Fälle, die Sämisch auf diese Weise behandelte, schlug die Methode nur ein Mal fehl. Der Grund, weshalb die Zürcher Klinik nicht ebenso günstige Erfolge aufzuweisen hat, mag wohl darin zu suchen sein, dass die Spaltungen der Cornea, wie die Iridectomien, meistens in den späteren Stadien des Processes angewandt worden waren, und für diese hält auch Sämisch seine Methode nicht mehr für ganz sicher. Es muss übrigens bemerkt werden, dass die so lange und so consequent fortgesetzte Eröffnung der Wunde, wie sie Sämisch empfiehlt, nicht immer ausgeführt wurde; da in vielen Fällen die Quellung der Wundränder, die immer wachsende Infiltration der Cornea und das Weiterschreiten des Geschwürs von dieser Methode abstecken liessen. Die Erfahrungen der Behandlung der leichteren Fälle mit Atropin und Verband waren so günstig, dass es ungerechtfertigt erschien, die Patienten einem operativen Eingriffe zu unterwerfen, der unzweifelhaft den Verlauf einfacher Fälle beträchtlich protrahirt und dessen Gefahren und Nachteile auch Sämisch nicht in Abrede stellt, obgleich er selbst keine üble Zufälle zu beklagen hatte. Unsere Protokolle geben auch in letzterer Beziehung keine so erfreulichen Resultate. Wir führen unter den Krankengeschichten einige Fälle von Spaltungen an. Die Krankengeschichte Nr. X. bietet einen Fall, wo der corneale

Process gewiss nicht zu weit gediehen war, um das Verfahren von Sämisch nicht mehr anwendbar zu machen, und trotzdem wurde der Stillstand der Erkrankung erst mit Hilfe der warmen Umschläge erzielt.

Letztere erwiesen sich überhaupt in vielen Fällen von äusserst günstiger Wirkung auf die Demarcation des Processes, Reinigung des Geschwürs und Aufhellung der Cornea nach operativen Eingriffen. Selbstverständlich ist bei ihrer Anwendung genaue Ueberwachung nothwendig, da bei einem gewissen Grad der Infiltration die feuchte Wärme den Fortschritt der Eiterung nur begünstigen kann.

Was die Wirkung der warmen Umschläge bei den Ciliarneurosen betrifft, welche zuweilen bei Hypopyon-Keratitis mit grosser Heftigkeit aufzutreten pflegen, so sind sie allen Angaben nach äusserst wohlthuend. Die Iridectomien und Spaltungen des Geschwürgrundes erweisen sich auch als sehr wirksam für die Linderung der Schmerzen. Letztere verschwinden sehr rasch nach der Operation. Wenn starke Cyclitis ausgebrochen, und die Empfindlichkeit auf Berührung sehr gross war, schienen die operativen Eingriffe von mehr als zweifelhaftem Erfolge zu sein. Die Erfahrung zeigte, dass dabei, wenn irgend möglich, die Hyperästhesie vorher zu bekämpfen ist.

Eine besondere Erwähnung verdient noch die Anwendung von Lapis in Substanz bei torpiden Geschwüren mit stark eitrigem Grund. Die Resultate dieser Therapie waren in allen 3 auf diese Weise behandelten Fällen auffallend günstig und empfiehlt sich die Experimentation dieser Methode um so eher, als sehr günstige Repara-

tionsbedingungen durch die Beseitigung der eitrig-infiltrirten Partien geschaffen werden.

Wenn wir nun die Ergebnisse der verschiedenen Arten der Therapie zusammenfassen, so bekommen wir folgende Tabelle :

Art der Therapie.	Zahl der Fälle.	Leichtere Trübungen.	Leucome.	Ectatische Narben.	Phthisis u. Pannophthalmie.	Entzogen sich der Behandl.
Atropin u. Schlussverband . . .	86	81	—	—	—	4
Verband, warme Umschläge u. Atropin	32	27	3	—	1	1
Iridectomie . . .	61	35	15	1	7	4
Spaltungen . . .	42	17	17	2	6	—
Cauterisation d. Geschwürs	3	2	1	—	—	—
Summa	224	162	36	3	14	9

aus der sich folgende Gesamtergebnisse ableiten lassen:

72,4 % leichter Trübungen.

16,1 % Leucome.

1,3 % ectatische Narben.

6,2 % verlornen Fälle.

4,0 % solcher, wo der Patient sich der Behandlung entzog.

Krankengeschichten.

I. Medicamentöse Behandlung.

a) Atropin und Schlussverband.

I. Dorothea Wolf, 73 Jahre alt, zeigte sich den 10. Februar 1866, am dritten Tage nach der Erkrankung ihres linken Auges, die ohne bestimmte Veranlassung ausgebrochen sein soll. Bei der ersten Untersuchung wurde notirt: Röthe und Schwellung der Conjunctiva; keine Dacryocystoblennorrhoe; kein Fremdkörper im Conjunctivalsack. Ueber dem Centrum der Cornea ein flacher, unregelmässiger Substanzverlust, dessen Grund und Ränder, mit Ausnahme einer kleinen Stelle unten-innen, nicht infiltrirt sind. Bei seitlicher Beleuchtung und Loupenvergrösserung grössere und kleinere, punktförmige Trübungen auf der Innenfläche der Descemetii; die ganze Cornea in der Umgebung des Geschwürs von graulichen Streifen durchsetzt. Unbedeutendes Hypopyon. Iris frei.

Patientin wurde während 10 Tagen ambulatorisch mit Atropin und Schlussverband behandelt. Darauf, da die Infiltration am inneren-unteren Rande des Geschwürs, sowie die Chemosis sich steigerten und das hohe Alter der Patientin besondere Vorsicht erforderte, wurde sie ins Spital aufgenommen. 10 Tage später verliess Pa-

tientin dasselbe mit geheiltem Geschwür, an dessen Stelle ein rundlicher, glatter, durchsichtiger Substanzverlust zurückblieb. Hypopyon und Injection waren verschwunden.

Die Behandlung dauerte im Ganzen 3 Wochen. Die Therapie blieb immer dieselbe; nur in der letzten Woche wurde noch Ung. Hydrarg. præcipitat. flav. zur Aufhellung der Cornea verordnet.

II. Ludwig Brehm, 67 Jahre alt, verletzte sich am 2. März 1871 mit einem Rebschoss, der ihm an das linke Auge schlug. Als er 3 Wochen später, in Folge sehr heftiger Schmerzen, das Spital aufsuchte, wurde ein nahezu centrales, rundes, flaches *ulcus corneæ*, mit leicht getrübtem Grund, zackigen Rändern und streifigem Areal in der Umgebung gefunden. Auf der Hinterwand der Cornea, etwas tiefer als das Geschwür, sah man ein nach unten convexes, dickes Eiterklümpchen hängen; am Boden der vorderen Kammer ein kleines Hypopyon. Ferner fand man Iritis mit Synechienbildung und chronischen Conjunctivalcatarrh, aber keine Dacryocystoblennorrhoe. Verordn ung: Atropin und Schlussverband. — Im Verlaufe des folgenden Tages konnte man die Senkung des Eiterklümpchens Schritt für Schritt bis zum Boden der vorderen Kammer verfolgen; ein trüber Streifen blieb dabei an der Hinterwand der Cornea zurück, als Verbindungsstrang zwischen dem Eiterklümpchen und dem untern Geschwürsrand. Nach 3 Tagen, bei gleicher Therapie, konnte man schon Aufhellung der Cornea, Verschwinden des Beschlags, Verkleinerung des Hypopyons und bald darauf die beginnende Regeneration des Geschwürs, von den Rändern her beobachten.

Gegen den Conjunctivalcatarrh wurde Arg. nitr. in Lösung (Xgr.) gebraucht.

10 Tage nach der Aufnahme ins Spital wurde Patient mit klarer Cornea und einem ganz flachen durchsichtigen Substanzverlust an der Stelle des früheren Geschwürs entlassen.

III. Magdalena Stehli, 70 Jahre alt. Aus der Anamnese ergibt sich: Patientin verlor vor 2 Jahren das rechte Auge an traumatischer Hypopyon-Keratitis; wurde vor einem Jahr wegen Ausbruch derselben Krankheit am linken Auge, in Folge Aehrenverletzung, im Zürcher Spital behandelt und mit einer leichten Trübung entlassen.

Seit einigen Tagen nach anstrengender Arbeit in Regen, Kälte und Wind spürte Patientin heftige Schmerzen im linken Auge und suchte das Spital wieder auf. Die Untersuchung ergab: Dacryocystoblennorrhoe und chronischer Conjunctivalcatarrh; in der äusseren Hälfte der Cornea ein nicht besonders tiefes querovalcs Geschwür, aus welchem man bei seitlicher Beleuchtung streifige Trübungen nach allen Richtungen, am dichtesten aber nach innen zu ausstrahlen sah. Nach unten lagen hie und da punktförmige Beschläge auf der Hinterwand der Cornea. Das ganze Geschwür war von einem runden Hofe umgeben, welcher auf der Descemetii zu liegen schien. Hypopyon. Iritis mit Synechien. Behandlung: ambulatorisch mit Atropin und Verband. In den nächsten Tagen konnte man nebst der Aufhellung der Cornea und Reinigung des Geschwürs eine Senkung des ringförmigen Hofes beobachten, welcher in

seiner oberen Partie dem Geschwür näher zu liegen kam und mit der unteren bis zum Hypopyon reichte. Letzteres resorbirte sich allmählig; auch die Trübungen auf der Descemetii verschwanden bald.

Nach einer $2\frac{1}{2}$ Wochen langen Behandlung heilte das Geschwür mit ziemlich dichter Trübung. Gegen die Daeryocystoblenorrhoe und den Conjunctivalcatarrh wurde nach der bekannten Weise verfahren.

b) Atropin-Verband. Warme Umschläge.

Liq. Chlorig. Aetzung.

IV. Heinrich Ramp, 26 Jahre alt (April 1870), bemerkte am 1. April plötzlich während der Arbeit ein Gefühl von Kratzen im linken Auge. Patient kann nicht mit Bestimmtheit angeben, ob ihm etwas ins Auge gefallen sei. Bis dahin hatte er immer gesunde Augen gehabt.

Bei seinem Eintritte ins Spital am 6. April wurde gefunden: starke Thränensecretion und leichte Schwellung des oberen linken Lides. In der unteren Hälfte der Cornea, im Centrum gelegen und nach oben bis zur Mitte reichend, ein eitrig gefärbtes, ziemlich tiefes Geschwür, über 1''' breit und 2''' lang. Die Ränder desselben nach aussen und oben stark infiltrirt; von der inneren oberen Grenze verläuft, in einer weiter nach hinten liegenden Ebene, ein dünner, gelblicher Streifen direct nach unten, beinahe bis zum Boden der vorderen Kammer, wo sich ein stark-gelbliches Hypopyon befindet. Die Umgebung des Geschwürs gibt einen graulichen Reflex, in dem man (mit seitlicher Beleuchtung) folgendes

sieht: von dem Geschwür ausstrahlend und nahezu in derselben Ebene liegend, verlaufen radiäre feine grauliche Streifen, während in einer viel weiter nach hinten gelegenen Ebene das ganze Geschwür von einem gezackten Ringe umgeben ist. Der Ring liegt ungefähr $\frac{1}{2} - \frac{3}{4}$ von den Rändern des Geschwürs. Iris reagirt vollkommen auf Atropin. Humor aqueus etwas trüb. Keine Dacryocystoblenorrhoe. Therapie. Atropin. Warme Umschläge abwechselnd mit Verband.

Am folgenden Tage brach eine ziemlich heftige Iritis aus. Der Corneal-Process schien jedoch sistirt und erst nach zweitägigem Stillstand manifestirte sich eine Progression des Geschwürs nach allen Seiten hin, nebst bedeutender Infiltration der Ränder, namentlich nach oben, und starker, schleimig-eitriger Secretion der Conjunctiva. In dem Masse, wie der Process auf der äusseren Oberfläche der Cornea weiter schritt, wuchs auch das Hypopyon und die Trübung der hinteren Fläche wurde dichter und grösser im ganzen Umkreise des Ulcus. Ein breiter, eitriger Streifen bildete die Verbindung zwischen der hinteren Geschwürswand und dem ziemlich grossen Hypopyon. Keine Empfindlichkeit der Ciliargegend. Therapie die frühere, nebst Bettruhe und Instillationen von Liq. Chlorig.

Vom 12. — 15. April machte der corneale Process keine Fortschritte mehr. Vom 15. April an wurde eine entschiedene Besserung des Zustandes des Auges beobachtet. Am 22. April begann die Reparation des Ulcus und die Aufhellung der Cornea; das Hypopyon war gänzlich und die Reizerscheinungen soweit verschwunden,

dass Ung. Hydrarg. præcipitat. flav. verordnet und Patient am 29. April entlassen werden konnte.

Die Sehprüfung bei der Entlassung ergab: L. E. S. $\frac{1}{5}$ — $\frac{1}{4}$. Stenop. $\frac{1}{3}$. Patient zeigte sich später. An der Stelle des früheren Geschwürs blieb eine ziemlich dichte Trübung zurück.

V. H. Zollinger, 47 Jahre alt, bekam am 26. April 1871 eine Verletzung des rechten Auges durch eingedrungene Sandkörner und stellte sich zwei Tage später ins Spital ein, mit einem grossen, eitrigen Hornhautgeschwür und ziemlich grossem Hypopyon. Die Iris war frei. Am erkrankten Auge Conjunctivalcatarrh und Dacryocystoblennorrhoe.

Nach Atropininstillation und Spaltung des unteren Thränenkanälchens wurde das Geschwür sofort mit Lapis in Substanz energisch cauterisirt.

Der Erfolg war ausserordentlich günstig. Schon am 30. April fand man die vordere Kammer klar und den geschwürigen Process sistirt. Die Iris blieb unbetheiligt. Nach einer Woche, während der die Therapie sich auf Atropin und Arg. nitr.-Lösung gegen den Conjunctivalcatarrh beschränkte, war die Regeneration schon so weit gediehen, dass Ung. Hydrarg. præcipat. flav. verordnet wurde. Die Cornea hellte sich im Laufe eines Monats bis auf eine ganz leichte Trübung auf.

Der Patient wurde ambulatorisch behandelt.

2. Operative Behandlung.

c) Iridectomie.

VI. Ulrich Weilenmann, 60 Jahre alt (29. Mai 1866). Seit ungefähr 10 Tagen leidet Patient an einer Entzündung des rechten Auges mit heftigen Schmerzen, Verletzung nicht nachzuweisen. Bei seinem Eintritt ins Spital zeigt sich im Centrum der Cornea ein ziemlich tiefgehendes Geschwür mit infiltrirtem äusseren Rande; an dasselbe schliesst sich nach innen-oben ein oberflächlicher, glatter Substanzverlust an. In der Tiefe der vorderen Kammer ein grosses Hypopyon. Iris verfärbt; Synechien. Keine Daeryocystoblennorrhoe. Da das Hypopyon sich rasch vergrössert, wird am 30. Mai eine breite, randständige Iridectomie nach innen-unten angelegt. Abends desselben Tages ist die vordere Kammer noch nicht tief, aber es fehlen jedwede Reizerscheinungen und das Geschwür sieht klarer, weniger infiltrirt aus. Am 31. Mai findet man die vordere Kammer fast ganz klar; Die Infiltration verschwunden, das Geschwür flach. Unter Atropin und Verband geht die Besserung ununterbrochen weiter, das Geschwür regenerirt sich zusehends. Patient wird am 8. Juni mit Ung. Hydrarg. præcipitat. flav. entlassen und zeigt sich von Zeit zu Zeit in der Poliklinik. Am Ende des Monats bleibt vom früheren Geschwür nur eine leichte Trübung zurück.

VII. Hans Jakob Manz, 59 Jahre alt (8. Juni 1869). Seit 14 Tagen Entzündung der Cornea in Folge einer Verletzung durch einen Grashalm bei der Heuernte. Beim Eintritt ins Spital zeigte sich ein grosses centrales

Geschwür auf der linken Cornea mit ziemlich starker Verdünnung des Grundes. Iris verfärbt, viele Synechien; grosses Hypopyon.

In Folge der vorhandenen Dacryocystoblennorrhoe wird sofort das obere Thränenkanälchen gespalten und der Thränennasenkanal ausgespritzt; Abends desselben Tages eine breite Iridectomie nach innen-unten angelegt, wobei sich das zähe Hypopyon vollkommen entleert. Fester Schlussverband (häufig gewechselt).

Am nächsten Tage zeigte sich Progression des Geschwürs und starke Infiltration der Ränder. Trotz warmer Umschläge erfolgte die Sistirung des Processes und Abnahme des Hypopyon erst am 27. Juni.

Von nun an bessert sich der Zustand allmählig. Die warmen Umschläge mit Atropin und Verband werden bis zum 3. Juli fortgesetzt; später werden die Fomente weggelassen. Die Vernarbung des Geschwürs geht rasch vorwärts. Am 19. Juli verlässt Patient das Spital mit einer dichten centralen Trübung. Die Wiederholung der Iridectomie wird später nothwendig, da das frühere Colobom sich vollständig verlegt hat.

d) Spaltungen.

VIII. Johannes Mathys, 57 Jahre alt, kommt am 22. Juli 1862 mit einem grossen centralen Hornhautgeschwür und ziemlich hohem Hypopyon. Die Erkrankung besteht schon seit 5 Tagen.

Sofort wird das Geschwür gespalten (und zwar vom gesunden ins gesunde Gewebe hinein) und das zähe Hypopyon mit der Pincette entleert. Während der Nacht

bildet sich unter dem Verbande ein Entropium des unteren Lides; das Geschwür progredirt. Eröffnen der Wunde mit der Sonde. Verband wird weggelassen, Atropin und warme Umschläge verordnet. Am 24. Juli hat sich von Neuem ein bedeutendes Hypopyon angesammelt. Die Wunde wird aufgerissen und dieses Verfahren im Laufe der nächsten Tage mehrmals wiederholt. Da aber der Process immer weiter greift, beschränkt man sich bald auf Atropin und warme Umschläge.

Die Behandlung dauerte über einen Monat, ehe sich deutliche Spuren von Heilung auszusprechen begannen. Das schliessliche Resultat war eine grosse ectatische Narbe. Nach aussen blieb aber eine durchsichtige Stelle zurück, die später zu einer Iridectomy mit sehr gutem Erfolg benutzt wurde.

IX. Hans Jakob Müller, 62 Jahre alt, kräftiger Mann, bedeutende Daeryocystoblenorrhoe. 6. August 1870. Verletzung des rechten Auges durch einen Strohhalm. Gleich darauf Injection, Schmerzen, Abnahme des Sehvermögens. Kommt am 22. August ins Spital mit einem grossen, zur Perforation neigenden Geschwür im Centrum der Cornea. Dicker Eiter bis über die Mitte der vorderen Kammer. Enge Pupille, verfärbte Iris.

Nach Spaltung des Thränensacks und sorgfältiger Reinigung des Conjunctivalsacks, sofort, 22. Aug., ausgiebige Spaltung des Geschwürs. Später Verband, häufig gewechselt.

23. Aug. Vordere Kammer hergestellt. Geschwür rein. Kein Hypopyon. (Der Thränensack wird durch eine Charpiewieke offen gehalten und sorgfältig ausge-

waschen; einige Tage später ausgeätzt). Der Zustand besserte sich sehr rasch.

Vom 27. Aug. an beginnt die Cornea sich aufzuheilen, der Ulcus bietet gar keine Infiltration mehr. Iritis in Abnahme. Kein Hypopyon. Keine Schmerzen.

Am 12. September ist die Heilung schon so weit vorgeschritten, dass Ung. Hydrarg. præcipit. flav. verordnet wird und die Thränensackwunde der Verheilung überlassen werden kann. Am 15. Sept. wird der Patient mit einem centralen, ganz flachen Substanzverlust und klarer Cornea entlassen.

X. Friedrich Hartmann, 61 Jahre alt (21. Febr. 1871). Keine Dacryocystoblennorrhoe. Gesundes Individuum. Seit 3 Tagen in Folge von Verletzung durch Sandkörner rechtseitige Hypopyon-Keratitis. Rundes Geschwür mit stark gequollenem Grunde; nach innen unregelmässige streifige Trübungen der Cornea. Hypopyon. Iris frei. Therapie, Atropin und Schlussverband. Den nächsten Morgen (22. Febr.) wird Zunahme des Umfanges des Geschwürs und des Hypopyons constatirt und sofort eine energische Spaltung des Geschwürs mit Entleerung des Eiters vorgenommen. Abends desselben Tages, 5 Uhr, findet man die vordere Kammer hergestellt, den Geschwürsgrund stärker gequollen; die Conjunctiva Bulbi in der unteren Hälfte chemotisch. Die Wunde wird mit der Sonde aufgerissen und das Verfahren am selben Abend nochmals wiederholt, da die vordere Kammer sich sehr rasch herstellt.

Am nächsten Morgen ist ein starker Beschlag der hinteren Cornealwand, eine Vergrößerung des Geschwürs

und Zunahme der Chemosis zu constatiren. Die Iris ist in die innere Ecke eingelegt. Wiederöffnung der Wunde Morgens und Abends.

24. Febr. Das Geschwür kriecht nach oben weiter. Aufreißen der Wunde Morgens und Abends. 25. Febr. Cornealsubstanz quillt immer mehr im Bereiche des Ulcus, welches nach oben fortschreitet. Die Wunde wird wieder 2 Mal aufgerissen. Am Abend manifestirt sich weitere Progression des Processes und bedeutende Trübung der Cornea. Am 26. Febr., da es nicht möglich scheint, dem Fortschritte des Processes auf diese Weise Einhalt zu thun, und da bereits die ganze Cornea eitrig infiltrirt ist, werden warme Umschläge verordnet. Unter dieser Therapie hören die bis dahin ziemlich heftigen Schmerzen gänzlich auf, der Process sistirt, das Hypopyon, welches über die Mitte der Pupille reicht, verschwindet allmählig, das Geschwür reinigt sich.

Am 22. März ist das Geschwür vollkommen vernarbt, die flache Cornea in der Peripherie ziemlich aufgehellt; kein Eiter in der vorderen Kammer, keine Reizerscheinungen. Der Patient wird bald darauf entlassen.

Zur Figur.

Das Bild stellt den halben Durchschnitt durch die Cornea des zweimal 24 Stunden nach der Verletzung untersuchten Meerschweinchens dar.

Der obere Theil, dem Centrum entsprechend, zeigt die durch Argentum-nitricum-Aetzung veränderten, mit Silber durchsetzten Corneallamellen, über welchen das Epithel abgetragen worden war. Sonach ist dasselbe überall intact erhalten.


Vom untern Rande der Cornea an, wo diese in die Sclera übergeht, hauptsächlich in ihren vordern Schichten, die Einwanderung farbloser Blutzellen. Besonders viele Eiterkörperchen in der nächsten Umgebung des Geschwürs. — Zwischen Cornea und Basalmembran der Descemetii an einzelnen Stellen reihenweise angeordnete Eiterzellen. Die Basalmembran selbst vollkommen erhalten, hinter dem Geschwür von Silber ganz durchsetzt, undurchsichtig schwarz.

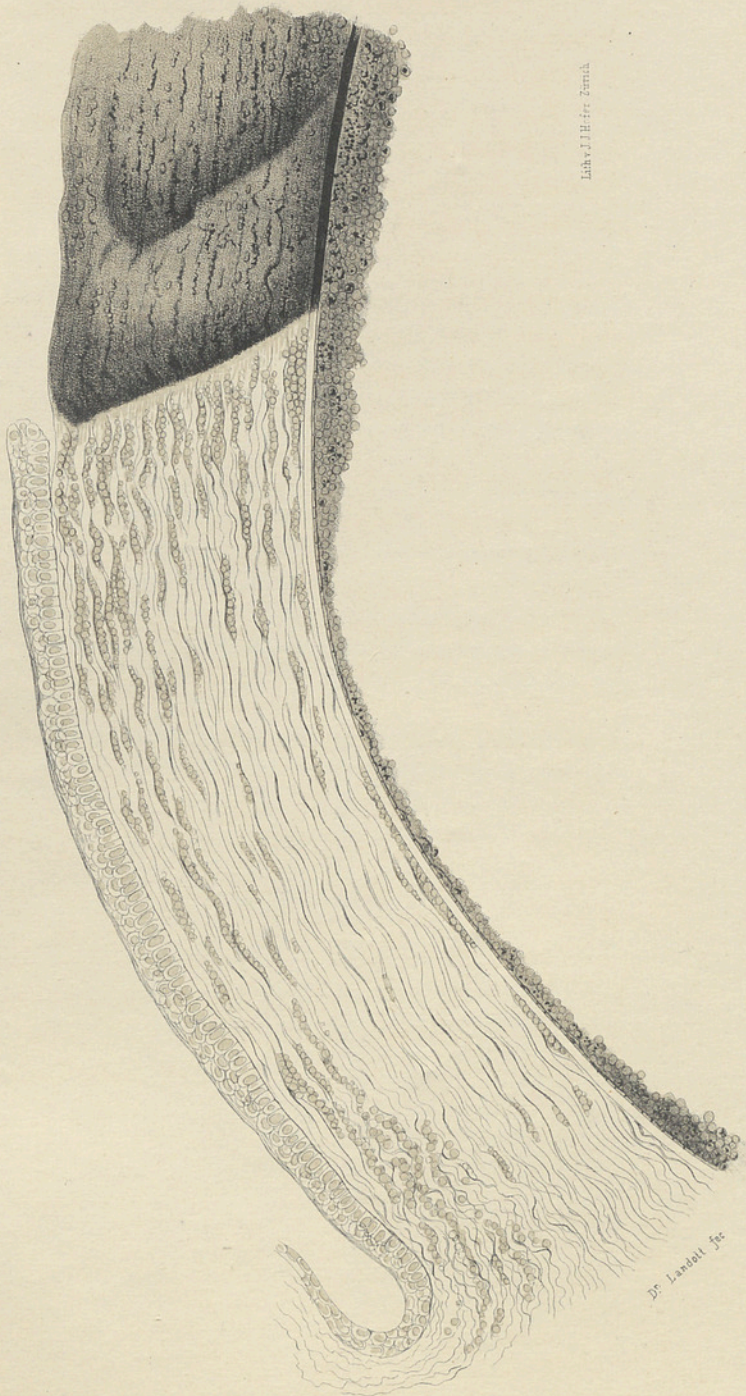Das Epithel der Descemetii fehlt nur hinter dem Geschwür und in seiner nächsten Umgebung. An einzelnen Stellen scheint es wie gequollen.

Der ganzen hintern Cornealwand fest anhaftend das Gerinnsel, das, am dicksten hinter dem Centrum, freie Silbermoleküle in Menge, sowie massenhafte Eiterkörperchen enthält, die zum Theil auch Silber in sich aufgenommen haben.

Die Fetttropfen, welche die Cornealsubstanz durchsetzen und auch im Hypopyon reichlich enthalten sind, wurden in der Zeichnung nicht angedeutet.

Zu bemerken ist noch, dass das Bild einem wirklichen Präparate entspricht, ohne irgend welche Zuthat. Es fehlt desshalb ein sehr grosser Theil des Hypopyons, der in Wirklichkeit vorhanden war, nämlich der, welcher vom Humor aqueus weggeschwemmt, bei frischer Untersuchung, beim Einbetten, Schneiden etc. verloren ging. Angedeutet ist nur der, welcher der Cornea durch all diese Manipulationen hindurch anhaften blieb.





Lith. J. H. F. F. F. F.

Dr. Leachell, Jr.

THESEN.

1. Die Meissner'schen Tastkörperchen können nicht als spezifische Endapparate des Tastorganes angesehen werden.
2. Die Darmbewegungen begünstigen den Eintritt des Chylus in die Zotten nur insofern sie intermittirend sind.
3. Die Hygiene müsste zu den allgemeinen Unterrichtsgegenständen gehören.
4. Hochgradige Anämie einer Schwangeren ist eine Indication zur künstlichen Frühgeburt.
5. Jeder Icterus catarrhalis sollte die volle Aufmerksamkeit eines Arztes in Anspruch nehmen.
6. Opiate bei Pertussis der Kinder sind schädlich.
7. Der Druckmesser des Schädelinhalts ist im frühesten Kindesalter die Fontanelle, im Erwachsenen die Papille der Sehnerven.
8. Mit dem Uebertragen der Cohnheim'schen Entdeckung ins Gebiet der physiologischen Erscheinungen muss man vorsichtig sein.

